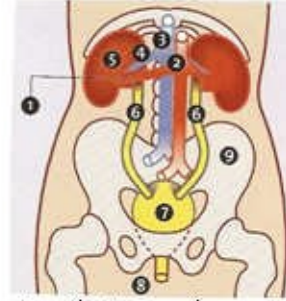


تەوەرېك ئە سەر نە خۆشپەكەنى گورچىلە - Nephrotic disease-



- 1 - ئۆرى گەورەى خويىنى گورچىلە
- 2 - Aorta
- 3 - Vena Cava Inferior - ئۆرى گەورەى خويىن بەشى زۆرەو
- 4 - ئۆرى خويىنى گورچىلە
- 5 - گورچىلە - Kidney
- 6 - ئۆرىمەكەنى مېزەنەرلە ناو زىگ دا - Ureters
- 7 - مېزەنەر - Vesica urinaria
- 8 - مېزەنەر ئۆش - Urethra
- 9 - جەوز - Pelvis



گولانە پشەدرى - ھۆنەندا

نە خۆشى وىراسى بلۆقەكان يان كىسەكانى وىراسى نە خۆشى گورچىلەكان، نە خۆشپەكەكە كە زۆر ئە خەلكان تووشى دەبن .

پىرست :

- 1- گورچىلەكانت زۆر گرتگن بۆ ژيان
- 2- گورچىلەكانت چۆن كار ئە كەن؟
- 3- تويژىنەو و لىكۆلىنەو ئە بارەى گورچىلەكان
- 4- گورچىلەكان و بەرز بوونى پەستانى خويىن Hypertension -
- 5- گورچىلەكان و نە خۆشى شەكرەى خويىن Diabetes -
- 6- گورچىلەكان، نە خۆشى گورچىلەكان و تىواناى زاووزى Fertility-
- 7- كىشەى وىراسى بلۆقەكان-كىسەكانى گورچىلە Genetic Kidney Cysts -
- 8- بەردى گورچىلە Kidney Stone -
- 9- انتھابى- رىگەى مېزەنەر Cystitis Inflammation & Urethritis Inflammation-
- 10- انتھابى بەشى پالاوگەى (فىلئەرى) گورچىلە Glomerulonephritis -
- 11- غودەى گورچىلە Kidney tumor -
- 12- كەمتر كاركردنى درىژخاينەى گورچىلە Chronic Renal failure of kidney failure -
- 13- پالاوتتى خويىن Dyalese-

14- گۆرپنى گورچيله Kidney Transplantation - 15- سەرچاوهكان

بهشى ههفتهم

Genetic Kidney Cysts or Polycystic kidney disease (PKD)/Syndrome

نهخوشى ویراسى بلۆقهكان یان کیسهكانى ویراسى نهخوشى گورچيلهكان، نهخوشییهكه كه زۆر له
خهئكان تووشى دهبن. ههندیك نهخوشى ویراسى تری گورچيله ههه بهلام لیهدا تهنیا باس له نهو
کیسهانه/بلۆقانه دهکەین .

ئیمه باس له بلۆق/کیسه جوراوجورهكانى گورچيله دهکەین و گواستنوهیان(ویراسى)، لیهدا به تایبهتى
باس له جورى تایفهیی دهکەیان (له کهسهكانى نزیکى مروؤف تیتدايیت)

کیسهكان/بلۆقهكانى Kidney Cysts گورچيلهكان چين؟

Cysts کیسهیهك /بهتالاییهكه كه له ناوى لهش پردهبیته، كه ناییت له نهو شوینه بیته یان
جیگای له نهو شوینه نیه.
ههندیك كهس یهك یان چهند دانیهك کیسه/بلۆقیان ههیه له گورچيلهکانیاندا كه نهوانه ییزیانن و
دوواکیشه درووست ناکه ن.
مروؤف باس له kidney Cysts کاتیک دهکات كه ریژهی کیسهكان زۆر بن .

کیسهكان چۆن درووست دهبن؟

نهوانه درووست دهبن له ئاکامى بلۆقدان یان ئاوسانى نهو بۆریانهى ناو Nephron كه نهو بهشى
بهنههتی گورچيلهیه و نهو بۆریانه پیمان نهئین، Proximale tubulus, Lis van Henle،
Distale tubulus، كه دهرههجامى نهو ئاوسان یان بلۆق دانه بۆشاییهك درووست دهبیته .

نهو بۆشاییه بهرهبهره دهبیته به نهرمکهى ناسایى گورچيله واتا دهبیته به کیسه. نهو گورچیلانهى كه
تووشى کیسهكان بوون بارستیان(نهاندازهیان) گهورهتره له گورچيله ناسایى .

نیشانهكان -Symptoms

به‌ناوبانگترینیان که = Familiar kidney cysts بلوقه‌کان-کیسه‌کانی گورچيله که هەر به تايه‌یه‌ی تیباندایه ، به شیوه‌یه‌کی گشتی ماوه‌یه‌کی دوور و دریتز به بی نیشانه ن و که‌میان پیوه‌دیاره. نه‌گەر نیشانه‌کانیش ده‌رکه‌ون نه‌وه نه ته‌مه‌نی سه‌رووه ده‌رده‌که‌ویت (دووی 40 سالی). دروستبوونی کیسه‌کان له سه‌ره‌خویه و پرۆسه‌یه‌که که ماوه‌یه‌کی پی ده‌چیت. ناخۆشترین کیشه و نازار کاتیک ده‌ستپنده‌کات که به‌شیکی گه‌وره له گورچيله تووش بوویت .

نه‌گه‌ری نیشانه‌کان =Symptomen

نیشانه‌کان له سه‌ره‌تادا:

-به‌رزی پاستانی خوین

-نازار له ده‌رووبه‌ری گورچيله‌دا که تاي له گه‌لدا‌ییت یان بی تا بیت

-له‌دسه‌تدانی خوین له گه‌ل میزدا

نیشانه‌کان له دوواقوناغدا

-سستکاری گورچيله‌کان Kidney/ renal failure

جوړیکی زور نایاب (که‌م ده‌بندریت) له کیسه‌کانی گورچيله کیستی Medullaire cysteuze degeneration

نه‌و کیسانه له ته‌مه‌نی زور لاویدا دیار ده‌که‌وه‌ن و زیاتر له منالانی بچووکدا .

نهم جوړه کیسانه زور ناسته‌نگن و سه‌خت ترن له نه‌و جوړه‌ی که له گه‌وران دا هه‌یه. بیجگه نه‌وه‌ش نه‌وانه له هه‌ندی‌ک کونه‌دانی تریش "گورانکاری زیانم‌ند" ده‌رووست ده‌کن. له ته‌مه‌نی زور گه‌نجیشدا گورچيله تووشی سستکاری ده‌بیت که ناچار پیویست ده‌کات کاری گورچيله‌که وه‌رگیردریت که چاره‌سه‌ری به گورچيله‌ی ده‌ستکرد Dialyse و یان گۆرینی گورچيله خوی هه‌یه .

جوړیکی نایابی تری کیسه‌ی گورچيله‌کان له منالانی ساوا دا که پیی نه‌لین Infantiele : kidneycystes، نهم جوړه زور زیانم‌نده و کوچی دووی پیوه‌یه .

شیوه و چۆنیه‌تی گواستنه‌وه ویراسی

نه‌خۆشیه‌کانی ویراسی، ده‌ره‌نجامی گۆرانکاری له بۆ ماوه (میرات Gene)، هه‌نگری ماده‌ی ویراسین. له جوړی نه‌خۆشیه‌کانی ویراسی به‌ده‌سته‌لات-خۆسه‌پینه‌ر (Dominant)، مناله‌که نه‌خۆش ده‌که‌وه‌یت نه‌گه‌ر یه‌کینک له دایک یان باوک Gene ی تیکچوو(نه‌ساغ) بگوازیته‌وه بۆ منال .

هەرچەندە يەككە ئەم دايك و باوكەى كە Gene ى ناساغيان هەيە خۇشيان نە خۇش.
ئە جۆرى نە خۇشيبەكانى وىراسى Recessief واتا بە پىچەوانەى Dominant سووكتەرە ،
مناڭكە نە خۇشيبەك دەگرىت تەنيا ئەگەر هەردوو ئە دايك و باوكەكە هەنگرى گواستەنەويان' هەبىت
ئە Gene ى گۆراو(تىكچوو) دا. ئەم حالەتەدا دايك و باوكەكە نە خۇش نىن

Dominant Genetic

نەمۇنە: گۆرچىلەكان كىسەيان هەيە بە تايىفە يى
*يەككە ئە دايك يان باوك نە خۇشيبە كەى هەيە؛ 50% ئەگەرى هەيە كە مناڭكەش نە خۇشيبەكە
بەگرىت .

Recessief Genetic

نەمۇنە Infantiele kidney cysts :
*هەردوو دايك و باوكەكە هەنگرى' گواستەنەون'؛ 25% ئەگەرى هەيە كە مناڭكەش نە خۇشيبەكە
بەگرىتەو .

گۆرچىلەكانى كە كىسەيان ئى درووست دەبىت ئەوانە نە خۇشيبەكى بەدەستەلاتى تايىفەيبە واتا
Dominant .
هەر مناڭكە ئەگەرى 50% هەيە ئەگەر يەككە ئە دايك يان باوك نە خۇشى كىسەى گۆرچىلەكانى
هەبىت .

شېو و خىرايى كە كىسەكان گەورە دەبن و زىاد دەكەن ئەو ئە كەسكەو تە كەسكى تەر زۆر جىاوازه.
ئەو تەمەنەيبى كە گۆرچىلەكان كارەكەيان بە تەواوى ئە دەست بەدن بە م هۆيبە وە زۆر جىاوازه :
هەندىك جار زۆر ئە گەنجىدا، نىوان سى يان چل سال، زىاتر ئە نىوان پەنجا و شەست سالدا، هەندىك
جار زۆر درەنگ، ئە سەرووى حەفتا سال. پىشيبىنى نە خۇشى كىسەى گۆرچىلەكان هى Dominant
ئاسان نىە .

Infantiele kidney cysts نە خۇشيبەكى سووكى Recessief وىراسىبە. مناڭكە تەنيا
ئەوكاتە نە خۇش دەبىت كە دايك و باوك هەردوويان هەنگرى Gene ى گۆراو- تىكچوو بن. ئەگەرى كە
مناڭكە ئەم نە خۇشيبە بەگرىتەو 25% دايە. ئەگەر تەنيا يەككە ئە دايك يان باوك "هەنگر" بىت،
مناڭكە نە خۇشيبەكە ناگرىتەو، بەلام مناڭكەش هەر ئەبىتە "هەنگر."
ئەگەر ئەم كەسانەى كە منايان هەيە و ئەو نە خۇشيبە Recessieve هەيە باشتر وايە

ليکۆئينهوه- تويژينهوهى وىراسى بۆ بکريت. پزىشک دهتوانيت وردەکارىيهکانى ئەم ئەنجامانە پوون بکاتهوه .

چارەسەرى

چارەسەرى بنەرەتى کيسەکانى گورچيله نيه. بەلام دهتواندریت هەندیک له کيشەکان و نيشانەکانى چارەسەر بکريت وهکو: بەرزى پەستانى خوین و چلگرتنى رینگاکانى ميزرۆ و زيان گەشتن بە گورچيلهکان سنووردار بکريت- که متر بکريتتهوه. بەم شيوهيه بەرگرى له پيشکەوتنى نهخوشىيهکه دهکريت .

له جوړى نهخوشى کيسەکانى گورچيله تاييفهيه نهخوشىيهکه تا تەمەنى کهم يان زياد شەست ساڵ دهکريت له ژير کۆنترل دايت، بەلام دوواى ئەبيت چارەسەرييهکه به يهکک له تەکنیکەکانى Dialyse & transplantation واتا کارى گورچيله وەرگيردریت به ناميرى گورچيله دهستکرد يان گۆرینی گورچيله خۆى بۆ چارەسەرى بنەرەتى.

ئەم هەنگاوانە هەر وهها بۆ نهخوشى Medullair cysteuze degeneration گرنگن. بەداخهوه له ئەو جوړهيدا وەرگرتنى کارى گورچيلهکان زووتر و زياتر زەروره .

ليکۆئينهوه و تويژينهوه

به ليکۆئينهوه به تەکنیکى Echo دهتواندریت کيسەى گورچيلهکان هى تاييفهيه له تەمەنى گەنجيدا بدۆزريتتهوه .

ئەوه هەندیک ئاسانکارى به پزىشک دەدات له ئەم پووانگهوه پزىشک دهتوانيت زووتر دەست به چارەسەرى بکات.

ئەنجامى ئەم ليکۆئينهوهيه به راستى خائیکى نەرىنى ههيه چونکه به گویرهى ئەنجامى echo يهکه ناتواندریت دەستنيشان بکريت کهى و چ زەمانیک نازار و کيشەکان روو دەدەن (چون له قوناغى سەرەتاييدا کيشهيهكى واين پيوه ديار نيه)، ئينجا بۆ نهخوشهکه دنگرانى پهيدا دەبيت(خەم) که ئەو دەزانيت که له داها توودا ، دبیت چاوهروانى کيشه و نازار بيت !
سەرچاوهکان:

ک Luc De Vries & drs. Sandra / نووسينى U en Uw Gezondheid

Schrooyen drs.

www.nierstichting.nl

www.wikipedia.nl

