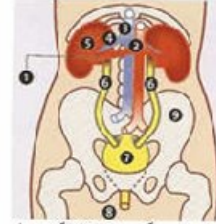


## - Nephrotic disease- تەۋەرىك لە سەر نەخۇشپەكانى گورچىلە



گولانە پشدرى - ھۆلەندا



- 1- نۆرى گورچىلە خوتنى، گورچىلە
- 2- Aorta
- 3- Vena Cava Inferior - نۆرى گورچىلە خوتنى بەشى زىرەۋە
- 4- نۆرى خوتنى گورچىلە
- 5- گورچىلە Kidney
- 6- نۆرىكانى مېز چىنەرلە ئوزگە Ureters
- 7- مېز ئان Vesica urinaria
- 8- مېز ئاقش Urethra
- 9- مېز Pelvis

### بەشى سېيەم

بۇ دىيار كوردنى زەمىنەى نەخۇشى گورچىلە و ئەو نەخۇشپە تا چ رادەپەك رۆپىشتوۋە دىيار بىكرىت، ھەندىك توپزىنەۋە پىۋىستىن.

توپزىنەۋەكان ئە بارەى گورچىلەكان

### كام توپزىنەۋە ھەن و ئەوان بۇ چىن؟

بۇ دىيار كوردنى زەمىنەى نەخۇشى گورچىلە و ئەو نەخۇشپە تا چ رادەپەك رۆپىشتوۋە دىيار بىكرىت، ھەندىك توپزىنەۋە پىۋىستىن. ئە تاقىگەدا مروف توپزىنەۋە لە سەر خوتنى و مېز دەكات. ھەندىك جار پارچەكى زور بچوك لە نەرمەى گورچىلە ئى دەكەنەۋە و توپزىنەۋەى لە سەر دەكەن .

### توپزىنەۋە

بۇ دۆزىنەۋەى نەخۇشى لە گورچىلەكاندا پزىشك پىۋىستى بە ھەندىك توپزىنەۋە لە سەر مېز و خوتنى ھەپە. ئەگەر ئەنجامەكەيان ئاساى/باش نەبوو ئەۋا دكتور نەخۇشەكە دەنپىرەت بۇ لای دكتورى پىپور بۇ توپزىنەۋەى فراوانتر.

ئەو پزىشكە پىپورانەى كە لە بارەى گورچىلە باش بزانتى، ئەۋانەن Internist, Nephrologist, Urologist .

Internist پزىشكى پىپورە لە نەخۇشپەكانى داخىلى كە يەككە لە ئەم نەخۇشپەكانە نەخۇشى

گورچيله يه .

Nephrolog پزىشكى داخيليه كه خوى تهرخان كر دووه بهس بو نه خوشى گورچيله كان .  
Urolog كه پزىشكى نه شته رگه ره و تايبه تمه ندى هه يه نه به شه كانى گورچيله و ريگاكانى

میزه رۆ دا .

بو كام پزىشكى پسپوره دكتوره كه ت بتي ريت نه وا په يوه سته به گومانى كه هه يه تى و كامه نه خوشيه ي  
كه گورچيله هه يه تى .

پيشه كى نه لاي پزىشكى پسپور به ته واوى نه باره ي كيشه و ابر دووى نه خوشيه كه باس ده كريت ،  
هه روه ها پزىشكه كه پشكيني له ش ده كات . دوواتر ديسان پزىشك خوين و ميزه دهنيريت بو تويزينه وه .  
هه روه ها هه نديك تويزينه وه ي تريس نه نجام دهرين كه ميزل دان و ريگاكانى ميزه رۆ و گورچيله كان  
ده بينرين . نه گه ر نه نجامه كانى تويزينه وه كان ديارى كران ، نه وا ده گه ر يته وه بو لاي پزىشكه پسپوره كه تا  
نه نجامه كان شينى بكرينه وه . نينجا به گويزه ي نه نجامى نه ووانه بريار ده دريت كه نه خوس پيويسى به  
تويزينه وه ي تر هه يه يان نه .

### تويزينه وه نه تاقى گه دا

نه تاقى گه دا مروف تويزينه وه نه باره ي ميز و خوين ده كات . نه نجامه كانى تويزينه وه ده ستنيشان ده كهن  
كه تا چ راده يه ك كار كرنى گورچيله كان تيك چوون . هه روه ها نه نجامه كان زانيارى به ده ست نه دن نه  
باره ي چو نيبه تى نه خوشيه كه و هويه كانى نه گه رى نه خوشى گورچيله بو نه وه ي كه به ته واوى ده ستنيشان  
بكريت .

### تويزينه وه نه باره ي خوين

دوو ماده پيكهاته ي كه نه ناو خوين دا چو نيبه تى كار كرنى گورچيله كان ده ستنيشان ده كهن نه م  
مادانه ن Creatinine&Urea :  
نه و دوو مادانه پشكون نه ناو خويندا كه نه حالته تى ناسايدا به گورچيله دا تينه په ر . نه گه ر گورچيله  
كه متر كار بكات نه وه نه و مادانه نه ناو خويندا ده ميننه وه . هه رچه ند Creatinine&Urea نه ناو  
خويندا زياتر بيت نه وه نه وه نده كار كرنى گورچيله كه متر ده بيت . نه نجامى تاقى كرنه وه ي خوين به راستى  
هيج زانيارىه ك نه باره ي هوكاره كانى نه خوشبوونى گورچيله نادات . به گويزه ي كيشه و نازار و  
نيشانه كانى نه و نه خوشيه و نه نجامى پشكيني جه سته نه بيت هيشتا هه نديك تويزينه وه ي تايبه تى نه  
باره ي خوين بكريت .

### تويزينه وه نه باره ي ميز

له تاقیگه دا مروّف توپژینه وه دهکات له سهر خوین بو نه گهری هه بوونی مادهکانی وهک: پروتیین، شه کره، و خوین له ریگای Teststrip وه .

له حالاتی ناسایدا نهو مادانه له ناو میزدا نین. ههروهها میز له ژیر میکرو سکوپ سه یرده کریت. نه گهر میزه رو پیس بوو بیت Infaction نهو میز دهنیژریت (زهرع) بو نه وهی جوړی باکتریایه که هوکری نه خوشییه که یه بدوژریته وه .

له ماوهی 24 کاتژمیردا ریژهیه که میز درووست ده بیت. توپژینه وه به نهو ریگایه یش ده کریت، نهو ریژه میزه 24 کاتژمیریه به شیوهیه کی جیاوازه له توپژینه وه له ریگای خوین. نهو جوړه توپژینه وه زانیاری زور گرنگ ده دات به پزیشک بو نه وهی بزانیته که گوورچیه له ماوهی 24 کارژمیردا تا چ رادهیه که توانای هه یه پاشماوه کان له ناو خوین جیا بکاته وه. له ریگای Tsetstrip وه بهس ده زاندریت کام مادانه له ناو خویندان به لام توپژینه وه له ریگای میزی 24 کاتژمیری به ته واوی ریژه که پاشماوه کان ده ستنیشان دهکات، بو نمونه 150 Protein mg جیا بکاته وه له 24 کاتژمیردا ریژهیه کی ناساییه .

## Medical Imaging

له ریگای medical imaging وه ناساییهکانی گوورچیه و ریگاکانی میز ده بیندرین. نه گهر نهو توپژینه وه به رناورد بیکه ین له گه ل توپژینه وه له تاقیگه دا، که له وی زیاتر به تاییه تی خه ریکی ده ستنیشان کردنی چوئیه تی کارکردنی گوورچیه به شیوهیه کی گشتییه، به لام ریگای medical imaging اوه به تاییه تی خه ریکی دیارکردنی هوکارهکانی تاییه تین و ناساییهکان. نه وانه به یه که وه با شیوهیه کی گشتی زانیاری نه دهن بو دیاری کردنی هه بوونی نه خوشییه که ..

سی جوړه medical imaging هه ن که کار ده که ن بو دیار کردنی نه خوشی گوورچیه کان و ریگاکانی میز: وهک

- Medical ultrasonography
  - Radiography
  - Isotopen scan
- Medical ultrasonography

له ریگای نهو توپژینه وه یه نیستیفاده له نامیتریک ده کریت که مهوجی دهنگ دهنیژریت. نهو مهوجانه له جهسته دهرین و به خیرای ده گهرینه وه و دهن به وینه به نهو شیوهیه ده تواندریت گوورچیه له سهر Monitor بدیتریت.

## Radiography

له نهو تهکنیکه دا مروّف ئیستیفاده له مادهیهکی رهنگی دهکات بو نهوهی وینهکان درووست بکات. ئیرده دا سی جوړه ریگه توئینهوه هیه بو درخستنی نهخوشی گورچيله:

IVP (Intra Venous Pyelogram )

له نهو تهکنیکه دا پيشان مادهیهکی رنگی به ریگای درزی له دست ددریت(تهزریق له بوری خوین)، دووای کهم یان زیاد سی چارهگ نه مادهرنگینه دپرواته ناو گورچيلهکان، ریگاکانی میز و میزندان. ئینجا دست به گرتنی وینه دهریت.

دووای که نهو ماده رهنگینه هاته ناو لهش ، لهوانهیه هستیکی ناخوش به نهخوس بدات. نهوش بو ماوهیهکی زور کوورته. هندیگ جار پشتونیدیکی پان له ناوقه ددهستریته بو نهوهی نهو ماده رهنگیبه له ناو گورچيله دا ریگریته. مروّف هست به گرتنی وینه ناکات.

## Mictie-Cystogram

نهو تهکنیکه زانیاری له میزندان و ریگاکانی میز نه داته بهر چاو له کاتی میزکردندا. مروّف له ریگای سوندهیهکی باریکهوه که به ناو میزدوش دا دپاته ژورهوه و به گویرهی پیویست مادهی رهنگی له ناو میزندان دهکات. ههر کاتی میزندان پر بو، ئینجا سوندوکهکه دهیتریتته دهرهوه. به دووای نهوه داوا له نهخوش دهریت که میز بکات. له کاتی میزکردندا دست به وینهگرتن دهریت .

سونده بردنه ژورهوه هندیگ هستی ناخوش ددات به مروّف(نهخوش)، نهوش ماوهیهکی زور کوورته دهخایه نیت و له پيش نهوه هندیگ جهلی ( Jel)سپرکهری ئی ددریت. توئینهوهکه کهم یان زیاد ماوهی نیو کاترمیر دهخایه نیت.

## CT-scan

به تهکنیکی CT-Scan(Computerized Tomography) سهرچاوهیهکی زور له تیشکی Röntgen له سهر بهشکهی که تووئینهوهی ئی دهریت دهجوئیتتهوه. ئینجا کوپیتتهر وینهیه که هندهگرتت و نیشان ددات له نهو بهشهی که Scan ی کردوه.

به نهو شیویه جاری وایه زانیاری بچووک و گرنگ ودهست بهیندریت که نهو زانیاریانا به ریگای Echo&IVP نایندرین. ههروهها دورووبهری گورچيلهس به باشی دهیندریت.

بۇ نەنجامى نەو تەكنىكەش مادەى رەنگى Contrast پېئويستە. نەو توئزىنەوويە ماوہى چارەگە كاتزمير دەخايەئيت و نەخوش ھەستى پى ناكات .

## Isotopenscan

لە رېگای Isotopenscan وە نەخوش لە رېگای دەرزىەوہ ھەندىگ ( زور كەم ) لە مادەى Radioactief وەردەگريت. نەوہش خوى لە ناو گورچيلە و رېگای ميز دا كو دەكاتەوہ. ئىنجا دوای نيو كاتزمير مروف ھەندىگ وینە بە كاميرەى تايبەت ھەئەگريت. لە رېگای تەكنىكى isotopenscan ھوہ گورانكارىەكان/ناناسايەكان دەبيندرين كە نەوان لە رېگای IVP ناييندرين. نەم توئزىنەوہ نازاريكى واى نيە، يىجگە لە ھەستکردن بە دەرزىەكە كە لە بۆرى خوین ھى دەست دەدریت و نەو مادەى Radioactief كە بەكار دیت، يىزيانە، نەو مادەيە لە ناو لەشدا يىزەرەر دەكریت و بلاو دەبيتەوہ .

## Kidney Biopsy

بۇ نەوہى ووردەكارىەكانى نەخوشى گورچيلە ديارى بكریت، ھەندىگ جار پېئويستە بەشيكى ( پارچەيەكى زور چووك Biopsy ) - لە گورچيلە ئى دەكەنەوہ. ئىنجا پزىشكىكى تايبەت ( پىپور ) نەو پارچەيە دەخاتە ژير. Microscop نەم پارچەيە بە رېگای دەرزىەكەى تايبەت كە لە پىستەوہ يەكسەر لە گورچيلە دەدریت، ئى دەكریتەوہ. نەوہ كەردەوويە نەشتەرگەرەيەكى بچووكە، كە بە شىوہى سركردنى شوینى (گورچيلە) دەكریت. بۇ دنیای نەخوشەكە رۆژىك دەمىنیتەوہ لە نەخوشخانە لە ژير چاوديرى، چونكە ھەندىگ جار نەگەرى بەربوونى خوینى ھەيە . سەرچاوەكان:

کى U en Uw gezondheid / نووسینی Drs. Sandra Schrooyen & Drs. Luc De Vries

[www.nierstichting.nl](http://www.nierstichting.nl)  
[www.wikipedia.com](http://www.wikipedia.com)